UNIVERSIDAD NACIONAL PEDRO RUIZ GALLO

FACULTAD DE MEDICINA VETERINARIA

QUISTES FOLICULARES DIAGNOSTICADOS POR ECOGRAFÍA Y NIVELES DE 17- B ESTRADIOL EN HEMBRAS CANINAS ADULTAS, CHICLAYO 2021.

TESIS

Para optar el Título Profesional de:
Médica Veterinaria

Presentado por los Bachilleres:
Belen Mariel Silva Succe

Priscilla Marita Muro Rivera

MV.MSC. Edgar Vásquez Sánchez
ASESOR

Lambayeque – Perú
2022

Fecha de sustentación: 13 de Julio del 2022

QUISTES FOLICULARES Y NIVELES DE 17- B ESTRADIOL EN HEMBRAS CANINAS ADULTAS DIAGNOSTICADAS POR ECOGRAFÍA, CHICLAYO 2021

BACHILLER BELEN MARIEL SILVA SUCCE
AUTORA

BACHILLER PRISCILLA MARITA MURO RIVERA
AUTOR

MV.MSC..EDGAR VÁSQUEZ SÁNCHEZ
ASESOR

Presentada a la Facultad de Medicina Veterinaria de la Universidad Nacional Pedro Ruiz Gallo para optar el Título Profesional de MÉDICO VETERINARIO.

APROBADO POR:

MSc.SEGUNDO MONTENEGRO VIDARTE

PRESIDENTE

MSC. VÍCTOR RAÚL RAVILLET SUÁREZ

SECRETARIO

José Carlos Leiva Piedra
MEDICO VETERINARIO
CMVP 4985

MSC. JOSÉ CARLOS LEIVA PIEDRA
VOCAL

Junio, 2022.

DEDICATORIA:

El presente trabajo está dedicado a mi familia, a mi madre Gladys Succe, que siempre ha cuidado de mi y a quien dedico todos mis logros, a mis hermanos, Valia y Luao, para que este trabajo sirva de inspiración, a mis bebés que aún nos los conozco, pero están en camino, a mi compañera de tesis Priscilla Muro, que confió en mi persona para ser un equipo y a mí, pues este trabajo representa una de mis metas personales y todo el empeño que puse en ello para lograrlo.

Belen Mariel Silva Succe

Dedico este trabajo a mi madre Edith Rivera por ser el pilar más importante en mi vida y por mostrarme siempre su amor y su apoyo incondicional, a mis abuelos José Rivera y Eusebia Villalta por estar siempre conmigo apoyándome y ayudándome a salir adelante a pesar de las adversidades, a mi tío Lenin que ha sido como un padre para mí y a mi compañera Belén Silva que ha sido mi aliada perfecta para asumir este reto.

Priscilla Marita Muro Rivera

AGRADECIMIENTO:

Quiero expresar mi gratitud a todas a todas aquellas personas y colegas que formaron parte del proceso de este trabajo, en primer lugar, a mi familia, a mi madre Gladys y a mi abuelo Joel Succe, quienes siempre me han motivado a terminar satisfactoriamente mi grado universitario, a Oscar Ventura, mi compañero de sueños, quién me dio el último empujón para lograr esta meta, a mi compañera Priscilla Muro, quién ha puesto todo su esfuerzo para juntas alcanzar nuestro objetivo, al Dr. Edgar Vásquez, al Dr. Gianfranco Chiroque y al Dr. Santiago Albujar, por su apoyo y paciencia en este trabajo de estudio.

. Belen Mariel Silva Succe

Agradezco principalmente a Dios por haberme dado la vida y permitirme el haber llegado hasta este momento tan importante de mi formación profesional, a mi familia materna porque han sido pieza clave en mi formación tanto profesional como personal, porque han sabido aportar consejos buenos para mí, a mi asesor y co-asesor, por ser esas personas que confiaron en nosotras, gracias por sus enseñanzas y por no dudar en apoyarnos en todo el trayecto, a todos los doctores que fueron cómplices y nos aportaron un poco de su conocimiento, a mi compañera Belén por la confianza que puso en mi para realizar juntas este trabajo y finalmente a todas las personas que influyeron positivamente y confiaron en mí, quiero expresarles mi sincero agradecimiento.

Priscilla Marita Muro Rivera

TABLA DE CONTENIDOS

TABLA DE CONTENIDOS 5
ÍNDICE DE TABLAS 6
ÍNDICE DE FIGURAS 7
RESUMEN 8
CAPITULO I: INTRODUCCIÓN 10
CAPITULO II: DISEÑO TEORICO 13
2.1. Antecedentes. 13
2.2. Base teórica. 15
CAPITULO III: MATERIALES Y MÉTODOS 33
3.1. Localización y lugar de ejecucion. 33
3.2. Materiales 33
3.2.1. Material biológico 33
3.2.2. Material y equipos de laboratorio. 33
3.3. Metodología. 34
3.4. Método estadístico. 37
CAPITULO IV: RESULTADOS Y DISCUSIÓN 38
CAPITULO V: CONCLUSIONES Y RECOMENDACIONES 47
5.1. Conclusiones 47
5.2. Recomendaciones 47
CAPITULO VI: REFERENCIAS BIBLIOGRÁFICAS 49
CAPITULO VII: ANEXOS 56

ÍNDICE DE TABLAS

Tabla 1. Uso clínico de estrógenos en humanos y perros. 25

Tabla 2. Grados de relación o correlación de Spearman 40

Tabla 3. Estradiol y Diámetros de quistes foliculares (mm) en hembras caninas adultas 41

Tabla 4. Asociación de Estradiol (pg/ml) y el tamaño de quistes foliculares (mm) en hembras caninas adultas 42

Tabla 5. Concentración de Estradiol en hembras caninas adultas 44

Tabla 6. Tamaño de quistes foliculares en hembras caninas adultas. 46

Tabla 7. Asociación de concentración de estradiol (pg/ml) y el tamaño de quistes foliculares (mm) en hembras caninas adultas 47

ÍNDICE DE FIGURAS

Figura 1. Anatomía reproductiva en hembra canina 20

Figura 2. Ovario de hembra canina después de realizar una incisión en la bolsa ovárica 21

Figura 3. Presencia de cuerpos lúteos en ovario 21

Figura 4. Áreas abdominales de exploración ecográfica 37

Figura 5. Puntos de dispersión de los valores del diámetro de quiste y concentraciones de estradiol en hembras caninas adultas 44

RESUMEN

El presente estudio tuvo como objetivo evaluar la asociación de quistes foliculares y niveles de 17- β estradiol en hembras caninas adultas diagnosticadas por ecografía, Chiclayo 2021. Se llevó a cabo en la clínica veterinaria Pets Park del distrito La Victoria, donde se realizó el diagnostico ecográfico en 56 perras con sospecha a quistes foliculares en los ovarios, además se recolectó muestras de sangre para el examen analítico de 17- β estradiol empleando la técnica de ELISA siendo procesadas y analizadas en el laboratorio de Análisis Clínicos y Microbiológicos A & C. en el distrito de Chiclayo. Se encontró un promedio de 9.18±4.82 mm diámetro de quistes foliculares y las concentraciones de estradiol fue de 84.85±69.12 pg/ml, y un coeficiente de correlación de Spearman de 0.56 ($p<0.01$), denotándose que a medida que incrementan el tamaño de los folículos aumentan las concentración de estradiol y viceversa. Los niveles altos de 17 β estradiol no fueron significativos entre los grupos etarios (De 1 a 7 años y mayores de 7 años); mientras que su tamaño de los quistes foliculares mayores en hembras mayores de 7 siendo altamente significativo ($p<0.01$) La asociación de 17 β estradiol y el tamaño de los quistes foliculares según la edad en hembras caninas adultas; se encontró una correlación positiva, es decir que a medida que incrementan el tamaño de los folículos aumentan las concentraciones de 17 β estradiol y viceversa, mostrando una alta correlación mayor ($p<0.05$) en hembras mayores de 7 años.

Palabras clave: Quistes foliculares, estrógeno, hembras caninas, ELISA.

ABSTRACT

The objective of this study was to evaluate the association of follicular cysts and 17-β estradiol levels in adult female dogs diagnosed by ultrasound, Chiclayo 2021. It was carried out at the Pets Park veterinary clinic in the La Victoria district, where the diagnosis was made. ultrasound in 56 bitches with suspected follicular cysts in the ovaries, in addition blood samples were collected for the analytical examination of 17-β estradiol using the ELISA technique, being processed and analyzed in the Laboratory of Clinical and Microbiological Analysis A & C. in Chiclayo district. An average of 9.18±4.82 mm diameter of follicular cysts was found and 17 β estradiol concentrations were 84.85±69.12 pg/ml, and a Spearman's correlation coefficient of 0.56 ($p<0.01$), denoting that as they increase in size of the follicles increase the concentration of estradiol and vice versa. Elevated 17 β estradiol levels were not significant between age groups (1 to 7 years and older than 7 years); while its size of the largest follicular cysts in females older than 7 being highly significant ($p<0.01$) The association of 17 β estradiol and the size of the follicular cysts according to age in adult female dogs; a positive correlation was found, that is, as the size of the follicles increases, the concentrations of estradiol increase and vice versa, showing a higher correlation ($p<0.05$) in females older than 7 years.

Keywords: Follicular cysts, estrogen, female dogs, ELISA.

CAPITULO I

INTRODUCCIÓN

Fisiológicamente el ciclo estral de las hembras caninas está comprendido por el proestro, estro, diestro y anestro. El proestro definido como un periodo de atracción sexual, con rechazo al macho, observándose la aparición de secreciones vaginales serohemorragicas y tumefacciones vulvares que indican el inicio del proestro; así como una disminución de progesterona (P4) y un aumento paulatino de los estrógenos (E2). El periodo del estro consiste en la aceptación al macho, observando una disminución de edema vulvar, sin embargo su secreción puede persistir en forma disminuida[(1)]. El diestro se caracteriza por el rechazo de la hembra al macho debido a que secreta progesterona (P4) a partir de cuerpos lúteos ya formados, durante las primeras semanas del diestro, la concentración de la hormona sigue en aumento, y luego tiene a descender hasta sus valores basales, y cuando disminuye a menos de 1 ng/ml significa que ha terminado el diestro[(2)]. Los E2 incrementa el número de receptores intracelulares para P4; además, causan dilatación del cérvix, aumentando de esta manera la posibilidad de que las bacterias que forman parte de la microbiota normal de la vagina, asciendan hacia el interior del útero[(3)] . Por lo cual la propuesta fisiológica descrita con anterioridad sugiere el no uso de hormonas sexuales sintéticas como por ejemplo los estrógenos exógenos durante el diestro, para prevenir la gestación[(2–4)]; de la misma forma, el empleo de P4 exógena para prevenir la manifestación del estro favoreciendo la aparición de enfermedades en el tracto reproductor de la hembra[(5)]. Por estas razones, no se debe de administrar estrógenos como abortivo temprano o progestágenos para prevenir el estro, por lo que el uso de estas hormonas, para tales fines mencionados no debe de administrarse. Por ultimo culminando el ciclo estral tenemos al Anestro, considerado como el reposo sexual con una duración aproximada de 4-5 meses [(1)]

El desequilibrio hormonal ovárico (E2 y P4) durante el ciclo estral conlleva a la presencia de patologías del tracto reproductivo en hembras caninas, motivo frecuente de consultas para su determinación diagnostica clínica[6]. Las patologías reproductivas más frecuentes en perras como los quistes ováricos, piometra, hiperplasia endometrial, neoplasias, etc, tienen diversas causas de tipo hormonal, vírico, bacteriano y genético; resultando en diferentes grados de infertilidad y esterilidad en los animales, razón por la cual es importante el diagnóstico clínico correcto, eficiente así como oportuno, la aplicación de los exámenes praclínicos como análisis de laboratorio, ecografía, radiografía para encontrar la etiología de estas patologías que nos permita aplicar estrategias terapéuticas y quirúrgicas que intenten la resiliencia fisiológica mejorando la calidad de vida del animal[7].

En los ovarios, los quistes son entidades patológicas donde sus estructuras son diversas que persisten de manera anormal por su incapacidad de ovular si son folículos o cuerpos lúteos que no regresionan; siendo su manifestación clínica asintomática en su mayoría; sin embargo se pueden observar alteraciones del ciclo estral como el acortamiento del interestro, estros persistentes entre otras manifestaciones que la literatura actual señalan que no representan una realidad grave para el paciente, pero sí se relaciona con complicaciones patológicas como el complejo hiperplásico endometrial quística/piómetra, y diversos tumores ováricos que ponen en riesgo la salud del animal[8]. Las estructuras quísticas en los ovarios son detectadas de manera accidental, sin embargo estas entidades de tipo funcional son responsables de infertilidad en al animal[9]

Los ovarios poliquisticos (OP) pueden aumentar significativamente el área ovárica, disminuir el número de folículos primarios, en crecimiento y atrésicos. Además, los folículos maduros y los cuerpos lúteos pueden estar ausentes en los OP; los quistes foliculares son estructuras ováricas caracterizados por una capa delgada de células de la teca y células de la

granulosa compactadas que varían en tamaño y el número; además presentan niveles séricos altos de 17 B -estradiol (E2) y testosterona (T) como lo señala Chuffa et al.[10].

En la actualidad existen diversos métodos de diagnóstico por imagen siendo la ecografía abdominal las más apropiada debido a que la radiografía es limitada en la información de ciertas estructuras que dificulta la actividad del clínico en su observación, por lo tanto la ecografía complementa a la radiografía[7]. Escenario que nos permite la valoración del estudio diagnóstico de los quistes ováricos por medio de la ecografía y sus niveles de 17- β estradiol en hembras caninas adultas; recalcando que son pocos estudios sobre la relación entre quistes foliculares y 17- β estradiol; y más aún en nuestro contexto nacional no hay reportes, pero si con respecto a reportes internacionales donde demuestran in vitro el fundamento teórico de dicha relación. Ante esto no motivaron para realizar el presente estudio que tiene como objetivo evaluar la asociación entre quistes foliculares y niveles de 17- β estradiol en perras adultas; así mismo identificar y medir los quistes foliculares cuantificando sus niveles hormonales 17- β estradiol.

CAPITULO II

DISEÑO TEORICO

1.1. Antecedentes.

Garcia y Ottadato(11) evaluaron el uso de ultrasonografía para determinar las patologías del útero y ovarios encontrando patologías de mayor prevalencia en perras con piómetra que representa el 52,84%, seguida de quistes ováricos con 26,42% e hiperplasia endometrial quística (HEQ) con 22,41% así como otras patologías de menor prevalencia otras colectas uterinas (Mucómetra, hemómetra e hidrómetra), tumores uterínicos y ovario así como las patologías del muñón en las estructuras mencionada. La edad influyo mucho en la presencia de piómetra en un 60% y el quiste ovárico con el 31.11% así como en otras patologías de menor presencia como hiperplasia endometrial quística, tumor de útero, patología de muñón, tumor ovárico.

Chuffa et al[10] investigaron la dinámica de los receptores de esteroides in vitro asociadas a los ovarios poliquísticos (OP) de hembras caninas adultas observándo evidencias clínicas de niveles altos de estradiol y testosterona, celo persistente y flujo vaginal. Además encontraron la expresión de receptores de andrógenos (AR), receptores de estrógenos (ERα y ERβ) y moléculas relacionadas con la apoptosis (BAX, caspasa-3 activa, Bcl-2 y survivina) en diferentes etapas foliculares de (OP) en hembras caninas adultos. Por lo tanto postularon una teoría relacionada a la formación de OP, causada por una aumento de los receptores (ERα y Erβ); tal es asi que los folículos en crecimiento mostraron una expresión unica de ERα y los folículos secundarios exhibieron una mayor expresión de ERβ.

Chuffa et al[10] encontraron que los ovarios poliquisticos (OP) tuvieron un aumento del 90,2% en el área ovárica, hubo una disminución del número de folículos primarios, en crecimiento y atrésicos. Además, los folículos maduros y los cuerpos lúteos estaban ausentes en los OP. Los quistes foliculares caracterizados por una capa delgada de células de la teca y células de la granulosa compactadas variaron según el tamaño y el número y se clasificaron dentro de categorías de 2 a 9 mm (~ 9 por ovario), 2-5 mm (~ 6 por ovario) y 6-9 mm (~ 3 por ovario) de diámetro folicular. Cabe destacar que los niveles séricos de 17 B -estradiol (E2) y testosterona (T) que tuvieron valores de 119,4 ± 23,8 pg / mL y 0,60 ± 0,11 ng / mL en comparación con el control que tuvo 41,2 ± 13,6 pg / mL de estrogeno y 0,22 ± 0,07 ng / mL de Testosterona respectivamente; y esta diferencias fueron altamente significativas y presentan un aumento de 65,8% y 60% de estrógeno y testosterona respectivamente frente a los controles en estos animales como se esperaba para los OP.

Arlt, SP y Haimerl, P[12] en su artículo de revisión señalan que la mayoría de los casos, la ecografía será suficiente para diagnosticar quistes ováricos. El diámetro de los folículos normales no excede de 5 a 8 mm.

Johnston et al.[13] señalan que el diagnóstico de perras con quistes foliculares suele ocurrir alrededor de los 8 años de edad. Las enfermedades concurrentes observadas en perros con quistes ováricos incluyen hiperplasia endometrial quística, piómetra, neoplasia mamaria, neoplasias ováricas y uterinas y alteraciones cutáneas, características de hiperestrogenismo, liquenificación e hiperqueratosis

Davidson, Autumn P. y Baker, Tomas W.[14] señalan que el uso de la ecográfica en el tracto reproductivo es un componente importante en la evaluación de la perra. Se puede obtener información sobre eventos normales que involucran el sistema reproductivo (p. Ej., Ovulación, embarazo), así como condiciones patológicas (p. Ej., Quistes ováricos, metritis). La apariencia del aparato reproductor femenino normalmente cambia con las fases del ciclo; estos cambios deben interpretarse con conocimiento del ciclo ovárico. La evaluación ecográfica en serie del tracto reproductivo enfermo puede ser muy útil para evaluar la respuesta al tratamiento.

Selk, Masoud et al[15] en un estudio de caso en una perra de 9 años que tuvo una alopecia simétrica en la cara caudal de ambos muslos como sintomatología visible el cual estuvo asociada a la presencia de múltiples folículos quísticos dentro de los ovarios diagnosticado por ecografía abdominal, El ensayo de estrógenos séricos por radioinmunoensayo indicó una concentración elevada (140 pg / ml; intervalo de referencia 60 - 70 pg / ml segun Feldman y Nelson); por lo que las endocrinopatías en animales domésticos exhiben una variedad de anomalías metabólicas. Sin embargo la alopecia hormonal canina puede estar asociada a múltiples causas como hiperadernocorticismo, hipotiroidismo, desequilibrios de estrógenos, andrógenos y progesterona y diabetes mellitus

1.2. Base teórica.

1.2.1. Anatomía reproductiva de la perra

El sistema reproductor de la hembra canina incluye los ovarios, trompas uterinas, útero, vagina, vestíbulo, vulva y clítoris[16]. Los ovarios se encuentran dentro de un saco peritoneal de paredes delgadas, cada ovario

esta debajo del polo caudal de cada riñón a la altura de la tercera y cuarta vértebra lumbar, a la mitad del recorrido en íleon (entre la última costilla y cresta iliaca) relacionándose de forma lateral con el bazo. El ovario derecho se localiza a nivel del duodeno y la pared abdominal lateral, están envueltos por una bolsa peritoneal llamada bolsa ovárica, formada de tejido adiposa y musculo liso, continuándose por el cuerpo del útero para formar el mesosalpinx y el ligamento propio del ovario[17].

El útero es corto y los cuernos uterinos son muy largos, divergen del cuero en forma de "V" hacia cada riñón, sus partes caudales están unidas por peritoneo; El cérvix separa el útero de la vagina, la vagina es un órgano largo que sirve para la cópula, está ubicado entre el cérvix y el vestíbulo[17]. El vestíbulo es la parte caudal de la porción tubular del tracto reproductivo, y es común para el aparato urinario y reproductivo. La vulva es externa del aparato reproductor y el clítoris es la contraparte del pene y se localiza dentro de la comisura ventral de la vulva[16].

Los ovarios son órganos pares y de forma ovalada, pequeños y con un tamaño de 1,5 x 0,7 x 0,5 cms apropiadamente en una animal de 12 kg. La superficie es lisa, pero esta se torna áspera y nodular aunque después de varios ciclos estrales y luego de la preñez[18].

La unión craneal del ovario al cuerno uterino lo hace a través de su ligamento propio para continuar con el ligamento suspensorio e insertarse en la fascia transversa en el extremo vertebral de la última costilla(19). El mesovario sujeta a los ovarios con la pared abdominal, formando el

peritoneo visceral, sus capilares sanguíneos proceden de la arteria ováricas y el tejido conectivo alberga las células germinales que se convertirán en folículos y su función ovárica es la producción de óvulos y secretar hormonas como la progesterona y estrógeno[20].

El útero, ubicado en la parte dorso - posterior del intestino delgado está constituido por dos cuernos delgados – largos (12 x 1 cm), un cuerpo corto (2-3cm) que está localizado en el borde púbico y un cuello pequeño (1cm de largo promedio) con orificio en dirección caudo-ventral separando al útero de la vagina[21]. El útero está sujeto a nivel lumbar por el ligamento ancho cuyos bordes libres son de naturaleza fibrosa y débiles, y uniéndose a la vulva por los ligamentos redondo[22].

La perfusión sanguínea se debe a varias fuentes siendo la principal la arteria ovárica, la arteria uterina irriga parte del cuerpo y cuerno del útero; y su control nervioso está controlado por fibras simpáticas y parasimpáticas(21)

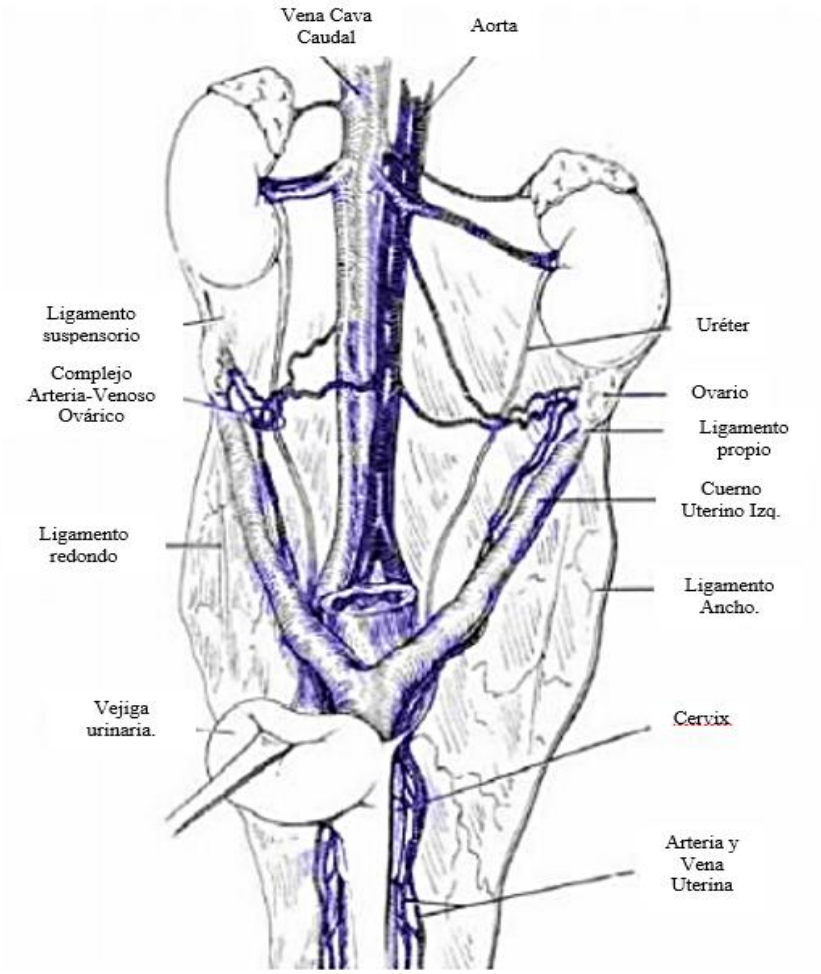

Figura 1. Anatomía reproductiva en hembra canina

Fuente: Praderio[23]

Figura 2. Ovario de hembra canina después de realizar una incisión en la bolsa ovárica. Fuente: Praderio[23]

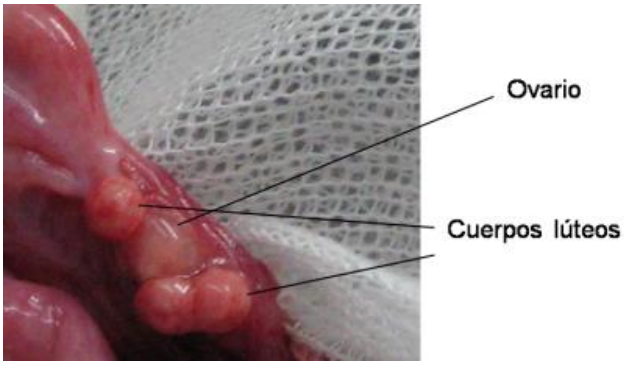

Figura 3. Presencia de cuerpos lúteos en ovario Fuente: Praderio[23]

1.2.2. Examen ecográfico de estructuras ováricas

Los órganos reproductivos femeninos son explorados ecográficamente para determinar la constitución de las paredes uterinas y los cambios morfológicos de los ovarios así como la luz y contenido para emitir un diagnostico patológico certero de forma no invasiva(24).

La palpación transabdominal y el examen radiográfico se torna dificultoso debido a la posición anatómicas de los ovarios, sin embargo la ecografía resulta ser el método más apropiado para su exploración y estudio morfológica[24]. Los transductores de alta frecuencia (de 7,5 a 10 MHz) son los más recomendados, debido a que el volumen pequeño necesita una resolución maxima para visualizar la estructuras ováricas con una maxima definición según lo indicado por Mattoon y Nyland citado por Garcia y Ottadato[11]. El uso de estos transductores facilita su exploración, por la posición superficial anatómica de las estructuras, que nos revela un patrón ecográfico no definido debido a que su ecogenicidad está en relación con la fase del ciclo estral [25,26]. Para su localización ecográfica adecuada de los ovarios debemos de tener en consideración el polo inferior del riñón y los

planos anatómicos sagital y transversal, según lo señala Mattoon y Nyland citado por García y Ottadato[11].

1.2.3. Ciclo estral en hembra canina

Anestro y proestro temprano:

Los ovarios se observan de tamaño pequeño, de forma ovalada con superficie lisa, con una ecogenicidad uniforme, es decir sin presencia de folículos, cuerpos lúteos u otras estructuras. También es Isoecoico respecto a las cortezas renales, evidenciando atenuación posterior moderada y sombra laterales que ayudan en su identificación.

Proestro:

Las estructuras ováricas aumentan de tamaño gradualmente, persistiendo su forma más redondeada así como su contorno liso. Los folículos pueden observarse cavidades llenas de líquido anecoico, con forma redondeada-ovalada y su pared delgada o no visible con folículos en promedio de 4 (rango: 0-10), alcanzando un tamaño preovulatorios de 5 a 11mm aprox (según raza)

Día de ovulación:

En esta fase el número de folículos disminuye de 0-2 por ovario, con diámetro disminuidos pero el ovario mantiene su tamaño, mostrando un contorno que puede ser irregular con aparición de cuerpos lúteos sólidos e hipoecoicos con escasa cantidad de líquido adyacente al ovario.

Estro:

Periodo caracterizado porque que el ovario muestra un tamaño máximo en los 5-6 días post-ovulación experimentando un aumento en su volumen a 300-400% en anestro. Su contorno es irregular. Los cuerpos lúteos con su región central anecoicas se deben a la presencia de líquido, encontrándose en promedio tres cuerpos lúteos por ovario con pared más gruesa y forma más variable que éstos, con un diámetro de tienen 5-9 mm de diámetro.

Diestro:

Los cuerpos lúteos de contorno irregular llenos de líquido disminuyen progresivamente y aumenta su ecogenicidad, hasta que llegan a ser cuerpos lúteos sólidos entre los días 10 y 14 postovulación. El tamaño ovárico disminuye (200-300% del volumen en anestro) a medida que los cuerpos lúteos regresan o estos pueden persistir durante gran parte del diestro.

1.2.4. Estrogenos

Los estrógenos son compuestos esteroideos, sintetizados principalmente por los ovarios y, en menor medida, por los testículos, la corteza suprarrenal y la placenta. [27]. Los precursores inmediatos de los estrógenos son la androstenediona o la testosterona, y el estradiol 17-β y la estrona son los principales estrógenos endógenos en la mayoría de las especies[28]. Los estrógenos son necesarios para muchas acciones fisiológicas del cuerpo, entre ellas: crecimiento y desarrollo normal de las gónadas femeninas; desarrollo de características sexuales secundarias, incluido el crecimiento de los conductos de las glándulas mamarias, cambios en la

conformación del cuerpo y crecimiento del cabello; producción de signos clínicos de estro; contractilidad normal del útero; promoción de la actividad bactericida del útero durante el estro aumentando la tasa de migración de leucocitos al interior del lumen uterino; sensibilización del músculo uterino a la oxitocina; relajación de las estructuras pélvicas, ablandamiento de la sínfisis púbica y agrandamiento del área perineal general durante el parto; regulación del crecimiento esquelético y mantenimiento del esqueleto; vasoestimulación y salud de la piel; y aumentando la coagulabilidad de la sangre[29].

Los estrógenos naturales, como el estradiol, la estrona y el estriol, se producen a partir de fuentes naturales, como la orina de yeguas y mujeres preñadas, las glándulas suprarrenales y los testículos de los sementales, y la placenta humana y el líquido amniótico[28]. Los estrógenos sintéticos que ejercen el mismo efecto que los estrógenos naturales, incluidos el dietilestilbestrol (DES), el etinilestradiol y los ésteres de estradiol como el benzoato, el cipionato, el propionato, el valerato, el enantato y el undecinato, se producen a partir de derivados del alquitrán de hulla y otros esteroides[29].

Tabla 1. Uso clínico de estrógenos en humanos y perros.

Usos en humanos	Usos en perros
Anticoncepción	interrupción del embarazo
Reemplazo hormonal posmenopáusico	Incontinencia urinaria
hipogonadismo primario	pseudoembarazo
Vaginitis senil o atrófica	Inducción del celo
cáncer de próstata	adenoma anal
Sangrado uterino disfuncional	Hipertrofia de próstata
Acné	Tumores testiculares
hirsutismo	supresión de la lactancia
Prevención de infartos	
Osteoporosis	
Cáncer de mama	
Supresión de la lactancia posparto	

Fuente: Sontas [29]

1.2.4.1.Efectos negativos de los estrógenos en perras

En la práctica de pequeños animales, el tratamiento inmediato de los apareamientos no deseados es la razón más común para la administración de estrógenos, que impiden la concepción por el cierre de la unión tubárico-uterina o por su efecto sobre el oviducto y el útero(30). Hoy en día, ya no se recomienda el uso de estrógenos para el emparejamiento incorrecto porque 1) se pueden desarrollar trastornos uterinos, incluida la piometra; 2) se informa que la mayoría de las perras no están preñadas en el momento del examen; 3) disponibilidad de bloqueadores de los receptores de

progesterona, como la aglepristona, que permiten a los médicos interrumpir embarazos durante cualquier etapa de la gestación con menos efectos secundarios; 4) no existen dosis seguras y eficaces de estrógenos; y 5) se ha informado mielotoxicidad fatal debido a la administración de estrógenos. Sin embargo, un estudio de Tsutsui demostraron que un tratamiento único de benzoato de estradiol a 0,2 mg/kg en el día 5 después de la ovulación previno eficazmente el embarazo sin causar efectos secundarios[31]. Tsutsui et al [31] indicaron que los efectos secundarios serían más comunes en animales tratados con la administración repetida de benzoato de estradiol.

Después del uso de estrógenos, la producción de neutrófilos aumenta en la médula ósea, lo que resulta en un aumento de glóbulos blancos en la sangre periférica y una desviación a la izquierda. A la leucocitosis le sigue la leucopenia, pero persiste hasta el día 21[32]. Según Chiu[33], los efectos de los estrógenos sobre el sistema hematopoyético ocurren en 3 etapas. La etapa 1 (días 0 a 13) se relaciona con un breve aumento en el número de plaquetas seguido de una trombocitopenia grave. El estadio 2 (días 13 a 20) se caracteriza por hiperplasia de granulocitos de la médula ósea con neutrofilia. La etapa 3 (días 21 a 45) puede estar asociada con recuperación de la médula o aplasia de la médula dependiendo de la dosis utilizada. El mecanismo de la EIM no se comprende por completo, pero los estudios han confirmado la producción inducida

por estrógenos de un factor inhibidor de la mielopoyesis por parte de las células del estroma tímico de los perros in vitro[34] e in vivo[35].

Los estrógenos exógenos administrados en dosis excesivas o repetidas o en las dosis recomendadas a perros con sensibilidad idiosincrásica y neoplasias ováricas o testiculares productoras de estrógeno inducen toxicidad[36,37]. Sin embargo, la mayoría de los casos informados tenían una sobredosis de estrógenos. En los casos informados, la mielotoxicidad se asoció con la administración de cipionato de estradiol, benzoato de estradiol o dietil estilbestrol en exceso o en las dosis recomendadas[38]. La respuesta de la médula ósea a los estrógenos varía de un perro a otro, ya que algunos perros pueden tener una supresión fatal de la médula ósea, mientras que otros solo tienen un daño leve a moderado después de la administración de la misma dosis. Esta sensibilidad individual no depende de la raza, la nutrición, la vía de administración o el motivo de uso del fármaco, sino que está altamente correlacionada con la edad, el tipo de estrógeno utilizado, la dosis total y la condición física del animal[38].

A.- Inducción y respuesta molecular relacionadas a quistes foliculares

Chuffa et al[10] investigaron la dinámica de los receptores de esteroides y proteínas asociadas a la apoptosis en los ovarios poliquísticos de hembras caninas adultas, encontrando que los ovarios poliquísticos (OP), tiene una dinámica poco conocida entre los receptores de hormonales y la señalización apoptótica asociada al folículo. Se observaron evidencias clínicas de niveles altos de estradiol y testosterona, celo persistente y flujo vaginal. El inmunomarcado con inhibina B aumentó en los folículos primarios de 2 a 5 mm, y fue común una hiperplasia epitelial marcada en la superficie ovárica. El epitelio ovárico y los folículos primarios mostraron una baja expresión de receptores de andrógenos (AR), receptores de estrógenos (ERα y ERβ), mientras que se encontró una inmunoexpresión moderada de AR en las células de la teca de los folículos secundarios y los quistes. En los OP, los folículos en crecimiento mostraron expresión de ERα y los folículos secundarios exhibieron una mayor expresión de ERβ. Además, aunque se encontraron pocas células ERα positivas en los quistes, ERβ se expresó moderadamente en los folículos y quistes en crecimiento. Las moléculas relacionadas con la apoptosis (BAX, caspasa activa-3, Bcl-2 y Survivina) estaban aumentadas en el epitelio ovárico, folículos primarios y en la pared de los quistes foliculares. La caspasa-3 activa se redujo significativamente en el epitelio, los folículos primarios y los quistes foliculares, mientras que los folículos en crecimiento tenían una fuerte inmunoexpresión

en las células de la granulosa. La Bcl-2 y la survivina aumentaron en el epitelio y los folículos primarios, y solo la survivina se incrementó en los folículos secundarios y en crecimiento. Mientras que Bcl-2 tenía una inmunexpresión difusa en los quistes foliculares, estas células sobreexpresaban la survivina.

B.- Inducción a cáncer de mama

Aproximadamente el 50-70% de los Tumores Mamarios Caninos (CMT) se clasifican histológicamente como malignos(40,41), lo que implica la posibilidad de invadir o hacer metástasis en el tejido adyacente(42).

El desarrollo de tumores mamarios caninos depende del estradiol, donde muchos de estos pacientes expresan niveles elevados de ERα tisular(44) o concentraciones elevadas de E2 sérico (>35 pg/mL)(44,45). La duración de la exposición de la glándula mamaria a los estrógenos parece clave para este proceso biológico. Se ha descrito ampliamente una relación inversa entre la inmunoexpresión de ERα y la diferenciación histológica y el tiempo de supervivencia. Por lo tanto, los tumores benignos y malignos de bajo grado son ERα positivos, mientras que los malignos de alto grado tienden a ser ERα negativos(45).

Debido a su carácter pleiotrópico, E2 puede actuar como agente cancerígeno mamario en humanos y animales(46) al inducir, en asociación con sus receptores, la transcripción de varios genes

diana[47]. Varios estudios clínicos y experimentales han confirmado que los ERα activados por E2 juegan un papel clave en la promoción y progresión del tumor mamario[44], a diferencia de la isoforma β, cuyo papel en la patogenia de esta enfermedad debe dilucidarse[48].

Los mecanismos de iniciación carcinogénica asociados con E2 incluyen la generación de metabolitos con capacidad genotóxica derivada de su metabolismo oxidativo[49]. E2 estimula la proliferación celular, aumentando la posibilidad de aparición de errores genéticos y potenciando la proliferación de clones celulares portadores de mutaciones potencialmente oncogénicas. Así, estudios en ratones han demostrado que los metabolitos hidroxilados del anillo A de E2 (2 y 4 catecol-E2 y derivados) pueden ser cancerígenos en diversos tejidos, incluida la glándula mamaria. Por otro lado, el derivado de E2 3,4 quinona puede formar aductos inestables que reaccionan con las bases adenina y guanina induciendo depuraciones y mutaciones[49]. Hasta la fecha, no hay estudios en perros que demuestren contundentemente que los metabolitos E2 contribuyen al desarrollo del cáncer de mama. Sin embargo, tal como se describe en humanos, existen evidencias que apoyan la idea de que E2 participaría en la iniciación del tumor. En primer lugar, esta evidencia se basa en las altas concentraciones de E2 en suero y mama en perros con tumores en relación con animales sin patología mamaria. En este sentido, se ha descrito ampliamente niveles elevados significativos de 17β-E2 en suero de perros con

neoplasias benignas y malignas en relación con el tejido mamario normal[50,51].

1.2.5. Quistes foliculares

Estructuras de cavidad cerrada rodeada por células productoras de líquido denominados quistes foliculares, con mayor frecuencia en perras y gatas viejas siendo estas últimas con mayor incidencia, sin distincion racial. Los quistes pueden desarrollarse en el ovario o cerca de este (paraovaricos y ováricos)[52,53].

Las estructuras quísticas subepiteliales emergen de las capas normales del conglomerado de células epiteliales que rodean los ovarios, estas células sufren una hiperplasia y distensión quística, haciendo visible en la superficie del ovario un único o varias estructuras quísticas[52].

El desarrollo quístico aparente se debe a un mecanismo ovulatorio absurdo o inefectivo provocado por la persistencia de folículos de Graff maduros, luteinizandose posteriormente y caracterizándose macroscópicamente por tejido marrón o naranja que delimita la superficie interna de los quistes, teniendo la capacidad de segregar hormonas sexuales (estrógenos y progesterona) los quistes foliculares y luteínicos se denominan comúnmente quistes ováricos funcionales[52,54]

La edad determina la presencia de quistes foliculares en el orden del 10% en animales mayores de 8 años que miden de 1 – 1.5 cm presentando características de pared fina y con líquido translúcido. Además pueden presentarse múltiples quistes con tamaño que oscilan entre 5 – 10 cm de

diámetro. La presencia de quistes parcialmente luteinizados son estructuras unilaterales con paredes gruesas por la presencia de tejido lúteo. Los quistes lúteos representan el 10% de los quistes ováricos[24].

A. Signos clínicos

Investigadores como Smith, mencionan que la falta de celo o anestro prolongado constituye el signo de mayor importancia asociado a quistes ováricos de todos los tipos, aunque el anestro puede darse por quistes foliculares o luteínicos funcionales, desconociéndose los efectos hormonales sexuales[52].

Los quistes ováricos secretores de progesterona, bloquean la ciclicidad mediante la retroalimentación negativa que ejerce en el eje hipotalámico - hipofisario[24] provocando el desarrollo de hiperplasia endometrial quística y piómetra, el quiste folicular funcionales es un signo con mayor frecuencia en proestro o estro prolongado o persistente produciendo cantidades excesivas de estrógenos y testosterona apareciendo signos de ninfomanía, alopecia simétrica bilateral evidente, especialmente si la exposición a los estrógenos ha sido muy prolongada, y también asociado la presencia de citología vaginal cornificada, durante por lo menos 6 semanas nos confirma la presencia de quistes foliculares[52,55].

Entendiéndose que los quistes foliculares de tipo funcional genera desequilibrios de estrógenos y progesterona que contribuye al desarrollo de hiperplasia endometrial quística y por consecuencia piómetra, patología que se da por la aparición de quistes en los dos cuernos causado por un exceso

de estímulos estrogénicos a nivel del endometrio factor de riesgo de metritis y piómetra, además en menor medida tumores ováricos tal como lo señalan Cota-Silva y Reynoso citado por Ortega[56].

B. Diagnóstico

La evaluación citológica es uno de los métodos empleados para el diagnóstico de quistes ováricos observando la presencia de un epitelio vaginal cornificado que señala una influencia estrogénica, pero no es necesariamente asociada a los quistes foliculares ováricos debido a algunos tumores ováricos también secretan estrógenos. Niveles de estrógenos en suero superiores a 20 pg/mL y pesistente denotas una actividad folicular en perras, por lo que el proestro o estro prolongado indican una fuerte producción crónica de estrógenos, tratándose de un quiste folicular, de manera similar la evaluación de niveles de progesterona superiores a 2 ng/mL durante más de 80 días indica la presencia de un quiste luteínico[52].

El diagnostico ecográfico es la mejor alternativa para determinar los quistes ováricos[52], observándose un tamaño que excede los 10 mm[57]. La morfología mostrada en las imágenes ecográfica nos muestra lesiones quísticas dentro del ovario, con contenido anecoico, paredes delgadas y refuerzo posterior[58], donde en los de mayor tamaño puede apreciarse una sombra lateral[59] siendo únicos o múltiples, unilaterales o bilaterales[58]. Traduciéndose como estructuras anecogénicas, irregulares, particularmente cuando exista superposición de septos internos ecogénicos, y su tamaño varia de pequeño a grande, así como también el tamaño ovárico que se

observa aumentado[57]. Como otra alternativa de diagnóstico esta la laparotomía exploratoria y laparoscopia, técnicas invasivas que nos permiten observar de manera directa los quistes ováricos[52].

CAPITULO III.

MATERIALES Y MÉTODOS

3.1. Localización y lugar de ejecución.

La investigación se llevó a cabo en la Clínica Veterinaria Pet´s Park ubicada en la Av. Gran Chimú #740 en el Distrito de La Victoria, Ciudad de Chiclayo, Departamento de Lambayeque, el cual consta con 6 ambientes de los cuales uno es tópico para mascotas enfermas, un tópico para mascotas sanas (vacunación), quirófano, laboratorio, radiología y un ambiente donde se realizaron las ecografías en perras con sospecha a quistes foliculares en los ovarios, además se recolectó muestras de sangre para el examen analítico de estrógenos para luego ser trasladadas y procesadas en el laboratorio de Análisis Clínicos y Microbiológicos A & C. La ejecución de la investigación se inició en el mes de Junio del 2021 hasta Enero del año 2022.

3.2. Materiales

3.2.1. Material biológico

Perras adultas

3.2.2. Material y equipos de laboratorio.

A.- Materiales

- Liga para hacer hemostasia
- Alcohol
- Agujas hipodérmicas N° 21
- Algodón estéril
- Tubos Vacutainer tapa amarilla
- Guantes de procedimiento
- Micropipetas de 10-100 µl (Socorex Isba S.A., Suiza) y puntas de pipeta respectivas.

B. Equipos

- Centrífuga

- Lector de ELISA Microplate Reader MB - 580
- Refrigerador capaz de refrigerar a 4-5 ºC y congelar a -18º C (LG®)
- Ecógrafo Edan modelo DUS 60 Vet, transductor microconvexo.

3.3. Metodología.

Declaración ética

El estudio tuvo en consideración los requisitos legales y éticos propuestos para trabajos de investigación con animales estipulados por la Facultad de Medicina Veterinaria de la Universidad Nacional Pedro Ruiz Gallo, con el fin de realizar buenas prácticas veterinarias en todos los procedimientos que se manipularon animales. Los objetivos de este estudio se explicaron a todos los dueños de las mascotas.

Diagnostico ecográfico

Para el diagnóstico de quistes foliculares en ovarios de hembras caninas adultas se utilizó un ecógrafo Edan modelo DUS 60 Vet con transductor microconvexo y teniendo en consideración las recomendaciones establecida por Murquincho[(7)] en el momento del barrido de las áreas ecográficas (Figura 4) el animal estuvo sin comer horas antes (ayuno), porque el estómago lleno entorpecería la exploración ecográfica y más aún la medición en sangre del estrógeno. Además se depiló toda la zona ventral del abdomen desde la apófisis xifoides hasta el borde pélvico y dorsalmente tanto como sea necesario para examinar los órganos retroperitoneales, procedimiento que se realizó con el animal en decúbito supino, utilizando una sonda de 7.5 MHz recomendada para la evaluación de los ovarios y del útero.

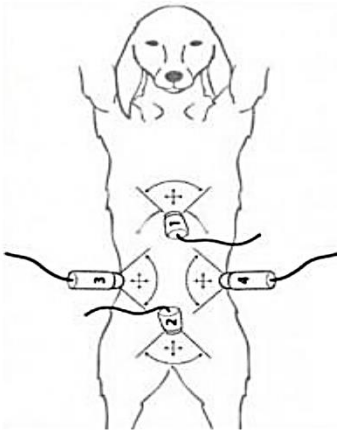

Figura 4. Áreas abdominales de exploración ecográfica, Emparanza,citado por Murquincho(7)

Recolección de muestra sanguínea

A las hembras caninas diagnosticadas por ecografía con quistes foliculares en los ovarios se le extrajo por única vez 2 ml de sangre de la vena cefálica y se colocaron en tubos sin anticoagulantes rotulados tal como recomienda Chuffa et al[10]. Los tubos con sangre fueron centrifugados a 3000 revoluciones por minuto por 10 minutos, luego se retiró el coagulo y se conservó el suero a 4º C hasta su envío al laboratorio o bien a - 20º C, para el procesamiento del suero se siguió las instrucciones que viene adjuntado en el kit de 17B – estradiol. Luego el suero se almacenó a -20°C, y se analizó en el laboratorio el cual dicha hormona mediante el ensayo de inmunoabsorción ligado a enzimas (ELISA) y su lectura se llevó a cabo a través de una lectora de microplaca para ELISA.

Población, muestra.

La población estuvo constituida por todas las hembras adultas con alteraciones del ciclo estral e incapacidad de preñez atendidas en la clínica veterinaria Pet´s Park, ubicado en el Distrito de La Victoria, el cual tuvo una duración desde Junio del 2021 hasta Enero del 2022.

La fórmula para calcular el tamaño de muestra en estudios transversales en población infinita que se detalla a continuación:

$$n = \frac{z^2 \times s^2}{e^2}$$

Donde:

Z = 1,96 (tabla de distribución normal para el 95% de confiabilidad)

S= variancia de 17-β estradiol= 23.8 pg / mL (Chuffa et al[10])

e= Error de 2.5 pg / mL de 17-B estradiol

Al reemplazar se obtuvo: 56 hembras caninas diagnosticadas con quistes foliculares en el ovario.

1.1. Técnicas, instrumentos, equipos y materiales

4.3.1.1. ELISA cuantitativo

Las concentraciones séricas de estrógenos se midieron a través de ELISA cuantitativo de competencia basado en la técnica del doble anticuerpo descritos en la publicación reportado por Robles(60).

Preparación de los reactivos

Previo a la preparación de los reactivos, y teniendo en conocimiento las concentraciones indicadas se realizó una matriz de ensayo con diferentes diluciones de anticuerpo y conjugado enzimático el cual se utilizó estándares de estradiol, para determinar las concentraciones óptimas del ensayo.

Preparación de estándares de estrógenos

Para hacer la curva de calibración se consideraron los valores descritos de estrógenos en las perras, se prepararon seis estándares de 17-B estradiol a partir de la solución stock de dicha hormona.

Procesamiento del suero de perras con quistes foliculares en los ovarios

Las muestras de suero se descongelaron a temperatura ambiente (Tº 20ºC) y luego fueron centrifugadas a 3000 rpm por 10 minutos antes de su análisis. Todos los reactivos, estuvieron refrigerados a 4ºC, y fueron expuestos a temperatura ambiente (Tº 20ºC) por lo menos 30 minutos antes de su uso para equilibrar su temperatura con el ambiente. Con una micropipeta de 10-100 µl (Socorex Isba S.A.; Suiza) se colocaron 50 µl de cada muestra de suero a analizar y/o los estándares de 17-B estradiol por cada pocillo de la placa de microtitulación fueron recubierta con IgG.

Luego de los 10 minutos, la reacción se finalizó con la adición de 50 µl de solución de detención en base a ácido sulfúrico 2 M (#1007311000; Merck), el cual se generó un color amarillo de variada intensidad (Absorbancia máxima = 450nm). La absorbancia de la reacción en cada pocillo, expresada en densidad óptica (DO), se midio a 450 nm con el lector de microplaca para ELISA. Se promedio los duplicados de las lecturas de cada estándar y muestra. Las absorbancias obtenidas de los estándares se utilizaron para construir una curva de calibración, semilogarítmica (lin/log) con ajuste de 4 parámetros, que fue utilizado para el análisis de ajuste de curvas en inmunoensayos, como ELISA, la que por interpolación permitieron calcular las concentraciones de estradiol de las muestras analizadas. Todo esto se realizó mediante un software especializado para ELISA.

3.4. Método estadístico.

Los datos obtenidos fueron procesados por el software estadistico SPSS versión 28; el cual se elaboraron tablas reportando el promedio, desviasion estándar y el valor de P obtenido del Analisis de Varianza (ANOVA). Para el análisis la estadística bivariada donde se empelo la prueba estadística de correlación de Spearman para determinar la asociación o dependencia entre las variables estudiadas (estradiol y tamaño de quiste). Entendiendo que la correlación hace referencia al grado de variación conjunta que existe entre 2 o más variables.(61). Luego de obtener el coeficiente de correlación se clasificó según el grado de correlación de Sperman según lo propuesto por Hernández y Fernández[61], descritos en la tabla 2.

Tabla 2. Grados de asociación o correlación de Sperman

RANGO	RELACION
-0.91 a -1.00	Correlación negativa perfecta
-0.76 a -0.90	Correlación negativa muy fuerte
-0.51 a -0.75	Correlación negativa considerable
-0.11 a -0.50	Correlación negativa media
-0.01 a -0.10	Correlación negativa débil
0.00	No existe correlación
+0.01 a +0.10	Correlación positiva débil
+0.11 a +0.50	Correlación positiva media
+0.51 a +0.75	Correlación positiva considerable
+0.76 a +0.90	Correlación positiva muy fuerte
+0.91 a +1.00	Correlación positiva perfecta

Fuente: Hernández et al(61)

CAPITULO IV

RESULTADOS Y DISCUSIÓN

Tabla 3. Estradiol y Diámetros de quistes foliculares (mm) en hembras caninas adultas

Variables	N° Hembras caninas	$\bar{X}$	DS	Valor Mínimo	Valor Máximo
Estradiol (pg/ml)	56	84.85	69.12	3.22	252.05
Diámetro de quistes foliculares (mm)		9.18	4.82	2	21.3

$\bar{X}$=promedio, DS= Desviación estándar

Pocos son los estudios que reportan ovarios poliquísticos y su fisiopatología aún sigue siendo incierta y su incidencia es muy variada, ante ello la presente investigación, se determinó el diámetro de quistes foliculares (mm) y las concentraciones de estradiol (pg/ml) en hembras caninas adultas, encontrando un 9.18±4.82 mm y 84.85±69.12 pg/ml respectivamente, descritos en la tabla 3. Entendiendo que los niveles de estradiol en hembras caninas normales varían en un rango de (31.5–69.0 pg/ml) tal como señalan Frank et al[62]

Los resultados de la presente investigación son mayores a los reportado por Castro et al.,[63] en un caso clínico donde por medio de la extracción del órgano reproductor de la hembra se observaron múltiples quistes con tamaños entre 2 a 5 mm de diámetro con liquido acuoso transparente y además con niveles séricos menores de 25 pg/ml de estradiol y en el líquido quístico 50 pg/ml de estradiol. Estos valores son variados y la fisiología

tiene mucho que ver en esto, donde recientemente en su investigación de Chuffa et al[10] demostraron que en ovarios quísticos existen asociación de proteínas y receptores esteroides (Erα en folículos de crecimiento y Erβ en folículos secundarios) en hembras caninas adultas además de una señalización apoptótica (BAX, caspasa activa-3, Bcl-2 y Survivina) asociada al folículo. También en cuanto a lo hormonal, se detectaron niveles altos de estradiol y testosterona alcanzando niveles de 119,4 ± 23,8 pg / mL y 0,60 ± 0,11 ng / mL, respectivamente.

Tabla 4. Asociación de Estradiol (pg/ml) y el tamaño de quistes foliculares (mm) en hembras caninas adultas

Variable	ρ de Spearman	Grado de ρ de Spearman	Valor p	$IC_{95\%}$		Tamaño del efecto
				Límite inferior	Límite superior	
Estradiol (pg/ml)						
Tamaño de quistes foliculares (mm)	0.563	Considerable	0.0000063**	0.345	0.723	Grande

**p<0.01, Altamente Significativo
ρ= Coeficiente de Correlación de Spearman
Grados de correlación de Spearman = Considerable (0.51 a 0.75), Fuerte (0.76 a 0.90), Perfecta (0.91 a 1.00)
$IC_{95\%}$= Intervalo de confianza al 95%.
Tamaño del efecto= Trivial (0-0.1), Pequeño (0.11 a 0.3), Moderado (0.31 a 0.50), Grande (0.51 a 1.00)

En la tabla 4, muestra una correlación positiva directa (ρ de Spearman=0.56), con un grado considerable, altamente significativo

($p<0.01$) con un tamaño efecto grande, entre el tamaño de los quistes foliculares (mm) y la concentración de Estradiol (pg/ml), es decir a medida que incrementan el tamaño de los folículos aumentan las concentración de estradiol y viceversa; complementado con los puntos de dispersión donde en la figura 5, muestra que los puntos de dispersión tanto para el tamaño del diámetro de quistes y las concentraciones de estradiol la mayoría de puntos se acerca a la recta en dirección positiva, esto demuestra que existe una correlación positiva entre las variables mencionadas. Hallazgo fundamentada en la teoría propuesta por Chuffa et al[10] donde los responsables para que exista niveles altos de estrógenos es el aumento de dos tipos receptores esteroides Erα en crecimiento folicular y Erβ en folículos secundarios, siendo los últimos que tienen que ver con el tamaño de los quistes foliculares.

Figura 5. Puntos de dispersión de los valores del diámetro de quiste y concentraciones de estradiol en hembras caninas adultas

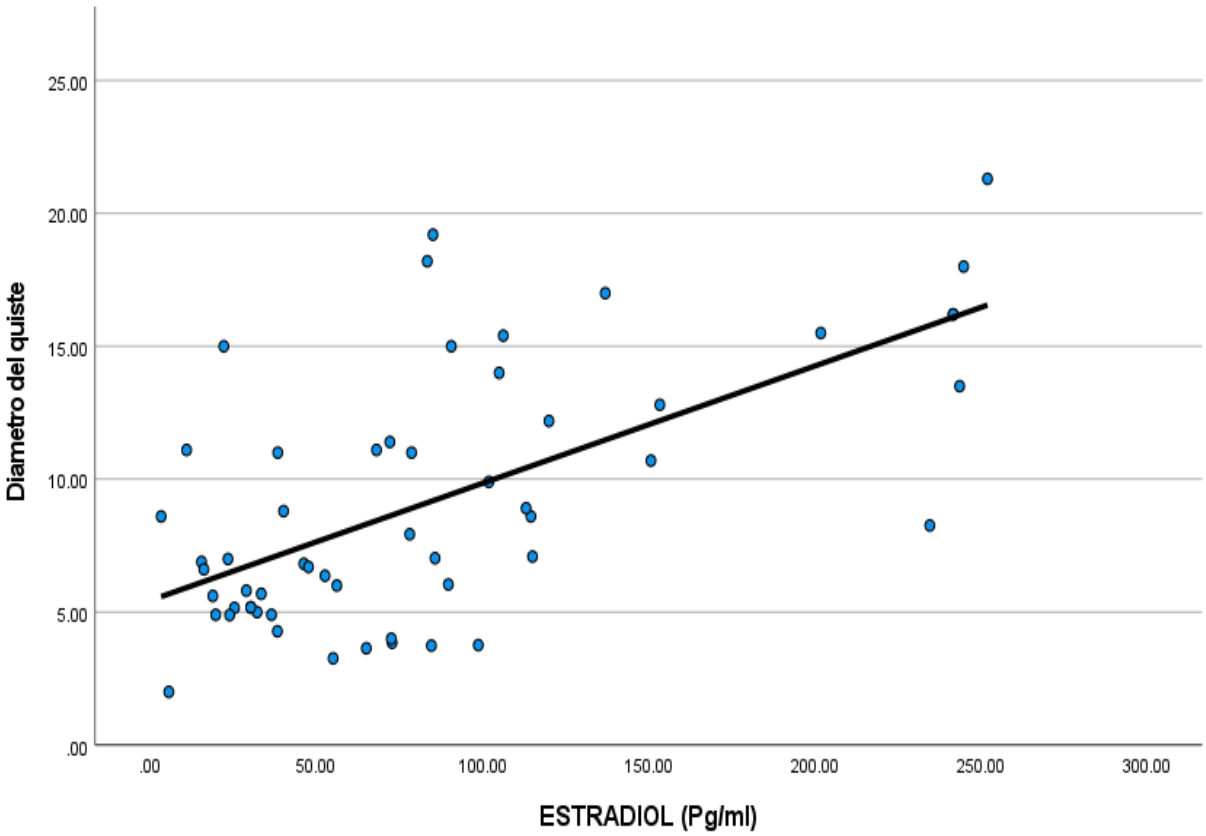

Tabla 5. Concentración de Estradiol en hembras caninas adultas

Edad Adulta	N° hembras	Estradiol (pg/ml)				Valor p
		$\bar{X}$	DS	Mínimo	Máximo	
> 1 a 7 años	41	79.73	68.13	3.22	234.66	0.364
>7 años	15	98.85	72.26	16.08	252.05	
Total	56	84.85	69.12	3.22	252.05	

p>0.05, No significativo

$\bar{X}$=promedio, DS= Desviación estándar

La tabla 5 muestra las concentraciones de estradiol en hembras caninas según la edad adulta, encontrando que las hembras mayores de 7 años

tuvieron niveles altos de Estradiol en un 98.85 pg/ml a diferencia de las hembras entre 1 a 7 años mostraron un 79.73 pg/ml, diferencias numéricas que no fueron estadísticamente significativas ($p>0.05$). Resultados menores a los que reporta Selk, Masoud et al[15] donde encontraron en un estudio de caso, de una hembra canina de 9 años que tuvo una concentración elevada de 140 pg/ml teniendo como intervalo de referencia 60 – 70 pg/ml segun Feldman y Nelson[2].

Es necesario tener en consideración lo propuesto por Smith[52] que concentraciones sérica superiores a 20 pg/mL demuestran una actividad folicular en perras, por lo que la prolongación del proestro y estro generan una fuerte producción crónica de estrógenos, conllevando a la formación de quistes foliculares.

En el estudio de Johnston et al.[13] señalaron que el diagnóstico de perras con quistes foliculares suele ocurrir alrededor de los 8 años de edad; demostrando de esta manera en esta investigación que a mayor edad tienen una probabilidad alta de que la mayoría de hembras caninas adultas tengan quistes foliculares con un aumento de estradiol. Teóricamente los niveles altos de Estradiol se debe a dos tipos receptores esteroides Erα en crecimiento folicular y Erβ en folículos secundarios, siendo los últimos que

tienen que ver con los quistes foliculares, según lo reportado por Chuffa et al[10]

Tabla 6. Tamaño de quistes foliculares en hembras caninas adultas.

Edad	N° hembras	Diámetro del quistes (mm)				Valor p
		X	DS	Mínimo	Máximo	
> 1 a 7 años	41	8.18	4.05	2	16.2	0.009
>7 años	15	11.91	5.8	4	21.3	
Total	56	9.18	4.82	2	21.3	

$\bar{X}$=Promedio, DS= Desviación estándar

La tabla 6 muestra el tamaño de los quistes foliculares en hembras caninas adultas, encontrando que las hembras mayores de 7 años tuvieron tamaños de 11.91 mm de diámetro, en comparación con las hembras de 1 a 7 años de edad que presentaron 8.18mm de diámetro del quiste folicular; diferencias numéricas que fueron altamente significativo ($p<0.01$). Resultados que se encuentran en dentro de la variaciones de diámetros que son reportados por Fontbonne(64) entre mayores de 10 mm hasta 100 mm de diámetro del quiste folicular; por otro lado Fieni(24) encontró en hembras mayores de ocho años quistes de 10 a 15 mm de diámetros y múltiples quistes con tamaño que oscilan entre 50 – 100 mm de diámetro. Smith (52) en su estudio encontró quistes foliculares mayores de 10 mm de diámetro por determinación ecográfica en hembras caninas mayores de 8 años de edad. Estas variaciones por los autores mencionados se debe a una “falla en la

absorción de fluidos por parte de un folículo incompletamente desarrollado originando una falla en la secreción de LH durante el estro, además alteraciones en la ovulación, involución o luteinización", tal como lo menciona Santibañez(65),

Tabla 7. Asociación de concentración de estradiol (pg/ml) y el tamaño de quistes foliculares (mm) en hembras caninas adultas.

Edad adulta	Variable	ρ de Spearman	Grado de ρ de Spearman	Valor p	IC95%		Tamaño del efecto
					Límite inferior	Límite superior	
> 1 a 7 años	Estradiol Tamaño de quistes foliculares	0.527	Considerable	0.000406**	0.252	0.722	Grande
> 7 años	Estradiol Tamaño de quistes foliculares	0.614	Considerable	0.015*	0.132	0.861	Grande

*p<0.05, Significativo; **p<0.01, Altamente Significativo
ρ= Correlación de Spearman
Grados de correlación de Spearman = Considerable (0.51 a 0.75), Fuerte (0.76 a 0.90), Perfecta (0.91 a 1.00)
$IC_{95\%}$= Intervalo de confianza al 95%.
Tamaño del efecto= Trivial (0-0.1), Pequeño (0.11 a 0.3), Moderado (0.31 a 0.50), Grande (0.51 a 1.00)

En la tabla 7 muestra la asociación de estradiol y el tamaño de los quistes foliculares según la edad en hembras caninas adultas encontrándose que mayores de 1 hasta 7 años mostraron una correlación positiva directa (0.527), con un grado considerable, efecto grande y al ser sometido estadísticamente la correlación fue altamente significativa (p<0.01). Por

otro lado las hembras caninas adultas mayores de 7 años, se encontró una correlación positiva directa significativa ($p<0.05$), con un grado considerable y de efecto grande. Estos resultados significan que a medida que incrementan el tamaño de los folículos aumentan las concentraciones de estradiol y viceversa, mostrando una correlación mayor en las hembras mayores de 7 años (ρ de Spearman = 0.614) a diferencia de las hembras de 1 hasta 7 años que presentaron (ρ de Spearman = 0.527).

Demostrando de esta manera que las hembras caninas a partir de los 8 años se diagnostican la presencia de quistes foliculares a través del método ecográfico, tal como lo reporta Johnston et al.[13]

CAPITULO V

CONCLUSIONES Y RECOMENDACIONES

5.1. Conclusiones

1.- En hembras caninas adultas con quistes foliculares diagnosticadas por ecografía, presentaron un diámetro promedio de 9.18±4.82 mm, observándose mayores diámetros ($p<0.01$) en hembras mayores de 7 años de edad.

2.- En hembras caninas adultas con quistes foliculares diagnosticadas por ecografía presentaron un promedio de 84.85±69.12 pg/ml de 17β-estradiol; determinándose que hembras mayores de 7 años de edad mostraron mayores niveles de 17β-estradiol.

3.- Las hembras caninas adultas con quistes foliculares diagnosticadas por ecografía, presentaron una correlación positiva (ρ de Spearman=0.56) altamente significativa entre los niveles de 17 β estradiol y el tamaño de diámetro de los quistes foliculares, es decir a medida que se incrementan los diámetros de los quistes foliculares aumentan las concentraciones de 17 β estradiol; observándose un mayor valor de Spearman en hembras mayores de 7 años.

5.2. Recomendaciones

1.- Utilizar el examen de ultrasonido conjuntamente con la medición periférica del 17 β Estradiol para el diagnóstico de quistes foliculares, y así de esta manera prevenir y tratar a tiempo a las hembras caninas con esta patología.

2.- Promover la investigación acerca de hormonas relacionadas a patologías reproductivas en hembras caninas, ya que con respecto a este tema la información es escasa.

3. Iniciar nuevas investigaciones haciendo mediciones hormonales y en base a eso crear diferencias entre razas para poder determinar si la raza es un factor predisponente en este tipo de desequilibrios hormonales.

CAPITULO VI

REFERENCIAS BIBLIOGRÁFICAS

1. Schaefers A. Ciclo de estro y crianza de la perra sana. In: Stephen E, Feldman E, editors. Tratado de Medicina Interna Veterinaria. Sexta edic. Elsevier; 2007. p. 1640–9.

2. Feldman E, Nelson R. Endocrinología y reproducción canina y felina. Primera ed. Inter Médica.; 2007. 321–328 p.

3. Ververidis HN, Boscos CM, Stefanakis A, Saratsis P, Stamou AI, Krambovitis E. Serum estradiol-17β, progesterone and respective uterine cytosol receptor concentrations in bitches with spontaneous pyometra. Theriogenology. 2004;62:614–23.

4. Nelson R, Couto G. Hiperplasia Quística Endometrial (HQE) / Piómetra. In: Nelson R, Couto G, editors. Medicina interna de animales pequeños. Buenos Aires, Argentina: Intermedica.; 2000. p. 525–6.

5. Heiene R, Van Vonderen IK, Moe L, Mølmen GS, Larsen NH, Kooistra NS. Vasopressin secretion in response to osmotic stimulation and effects of desmopressin on urinary concentrating capacity in dogs with pyometra. Am J Vet Res. 2004;65(4):404–8.

6. Albarracín J, Duarte L, Arcila V. Reporte de caso. Ovarios poliquísticos en hembra canina. BucaramangaSantander, Colombia. Spei Domus. 2012;8(16).

7. Murquincho AE. Determinación de diferentes patologías reproductivas a través de ecografía abdominal y diagnóstico clínico en hembras caninas en el hospital docente veterinario “César Augusto Guerrero” de la UNL. Tesis de pregado. Universidad Nacional de Loja; 2012.

8. Picardo F, Farias P, Fernandez H. Ovarios poliquísticos en hembra canina: Reporte de un caso. Tesina pregrado. Universidad de Ciencia Veterinaria UNCPBA; 2019.

9. Sorribas C. Infertilidad en la hembra. In: Carlos S, editor. Reproducción en los animales pequeños. Segunda ed. Intermédica; 2000. p. 135–43.

10. Chuffa LG de A, Lupi LA, Da Maia AF. Sex steroid receptors and apoptosis-related proteins are differentially expressed in polycystic ovaries of adult dogs. Tissue Cell [Internet]. 2016;48(1):10–7. Available from: http://dx.doi.org/10.1016/j.tice.2015.12.003

11. Garcia F, Ottado M. Aproximación al diagnóstico de patologías de útero y ovarios en perras no gestadas a través de hallazgos ultrasonográficos: Estudio retrospectivo en el hospital de la facultad de Veterinaria (2011 - 2017). Tesis Doctoral. Universidad de la Republica; 2019.

12. Arlt S, Haimerl P. Cystic ovaries and ovarian neoplasia in the female dog - a systematic review. Reprod Domest Anim [Internet]. 2016;51:3–11. Available from: http://doi.wiley.com/10.1111/rda.12781

13. Johnston SD, Kustritz MVR, Olson PNS. Canine and Feline Theriogenology. Philadelphia: Saunders; 2001. 195 p.

14. Davidson AP, Baker TW. Reproductive Ultrasound of the Bitch and Queen. Top Companion Anim Med. 2009;24(2):55–63.

15. Selki M, Dezfoulian O, Aldavood SJ, Masoudifard M. Estrogen-related alopecia due to polycystic ovaries in a terrier dog. Comp Clin Path [Internet]. 2009;18(3):341–3. Available from: https://link.springer.com/article/10.1007/s00580-009-0815-x

16. Shively MJ. Anatomía veterinaria básica comparativa y clínica. 1th edició. Mexico: Editorial Manual moderno; 1993. 235, 236 p.

17. Sisson S, Grossman J. Anatomía de los Animales Domésticos. Quinta edi. Mallorca-España: Salvat; 1985. 2035–2055 p.

18. Jones DE, Joshua JO. Problemas clínicos de la reproducción canina. Primera ed. El Manual Moderno; 1984. 222 p.

19. Habel RE. Anatomía veterinaria aplicada. Segunda ed. Zaragoza-España: Acribia; 1988. 315 p.

20. Aspinall V. Reproductive system of the dog and cat Part 1. Vet NursJ. 2011;26(2):43–5.

21. Dyce KM, Sack WO, Wensing CJ. Anatomía veterinaria. Tercera ed. Mexico D.F.: El Manual Moderno; 2007. 938 p.

22. Sorribas CE. Reproducción en los animales pequeños. Edición P, editor. Buenos Aires-Argentina: Intermédica; 1995. 152 p.

23. Praderio RG. Manual de reproducción de animales de producción y de compañía [Internet]. 1ra Edició. La Plata - Argentina: Universidad Nacional de la Plata; 2016 [cited 2021 Dec 1]. 22–37 p. Available from: https://ri.conicet.gov.ar/handle/11336/137534

24. Fieni F. Patología de los Ovarios y el Útero. In: Wanke MM, Gobello C, editors. Reproducción en caninos y felinos domésticos. Buenos Aires, Argentina: Intermédica; 2006. p. 75–95.

25. Hecht S. Tracto reproductor femenino. In: Atlas de ecografía en pequeños animales. Primera ed. Barcelona - España: Multimédica Ediciones Veterinarias.; 2010.

26. Fominaya H. Sistema Genital de la hembra. In: Atlas de ecografía clínica abdominal en pequeños animales. Primera ed. Buenos Aires, Argentina: Intermédica; 2010. p. 97–127.

27. McDonald LE. Estrogens. In: Booth NH, McDonald LE, editors. Veterinary Pharmacology and Therapeutics. Ames, Iowa: Iowa State Univ Pr; 1988. p. 598–604.

28. Roberts SJ. The estrogens. In: Roberts S., editor. Veterinary Obstetrics and Genital Diseases. WoodstocK, Vermont; 1986. p. 403–405.

29. Sontas HB, Dokuzeylu B, Turna O, Ekici H. Estrogen-induced myelotoxicity in dogs: A review. Can Vet J = La Rev Vet Can [Internet]. 2009 Oct [cited 2022 Jan 1];50(10):1054–8. Available from: http://www.pubmedcentral.nih.gov/articlerender.fcgi?artid=PMC2748286

30. Wanke MM, Romagnoli S, Verstegen J, Concannon PW. Pharmacological approaches to pregnancy termination in dogs and cats, including the use of prostaglandins, dopamine agonists and dexamethasone. In: Concannon PW, England G, Verstegen J, Linde C, editors. Recent Advances in Small Animal Reproduction [Internet]. 2009 [cited 2022 Jan 1]. Available from: www.ivis.org%0ADocument No.

A1223.0802.

31. Tsutsui T, Mizutani W, Hori T, Oishi K, Sugi Y, Kawakami E. Estradiol benzoate for preventing pregnancy in mismated dogs. Theriogenology. 2006;66:1568–1572.

32. DeVita J. Hyperestrogenism. In: Catcott E, Smithcors J, editors. Progress in Canine Practice. California: American Veterinary Publications; 1967. p. 419–420.

33. Chiu T. No TStudies on estrogen-induced proliferative disorders of hemopoietic tissue in dogsitle. Tesis. St. Paul, University of Minnesota, USA; 1974.

34. Farris GM, Benjamin SA. Inhibition of myelopoiesis by conditioned medium from cultured canine thymic cells exposed to estrogen. Am J Vet Res [Internet]. 1993 Aug [cited 2022 Jan 1];54(8):1366–73. Available from: http://www.ncbi.nlm.nih.gov/pubmed/8214911

35. Farris GM, Benjamin SA. Inhibition of myelopoiesis by serum from dogs exposed to estrogen. Am J Vet Res [Internet]. 1993 Aug [cited 2022 Jan 1];54(8):1374–9. Available from: http://www.ncbi.nlm.nih.gov/pubmed/8214912

36. Hall EJ. Use of lithium for treatment of estrogen-induced bone marrow hypoplasia in a dog. Rev la Asoc Médica Vet Estadounidense (EE UU). 1992;200:814–816.

37. McCandlish I, Munro C, Breeze R, Nash A. Hormone producing ovarian tumours in the dog. Vet Rec [Internet]. 1979 Jul 7 [cited 2022 Jan 1];105(1):9–11. Available from: https://veterinaryrecord.bmj.com/lookup/doi/10.1136/vr.105.1.9

38. Lowenstein LJ, Ling GV, Schalm OW. Exogenous estrogen toxicity in the dog. Calif Vet. 1972;26:14–19.

39. Canadas-Sousa A, Santos M, Leal B, Medeiros R, Dias-Pereira P. Estrogen receptors genotypes and canine mammary neoplasia. BMC Vet Res [Internet]. 2019 Dec 10 [cited 2022 Jan 1];15(1):325. Available from: https://bmcvetres.biomedcentral.com/articles/10.1186/s12917-019-2062-y

40. Vascellari M, Capello K, Carminato A, Zanardello C, Baioni E, Mutinelli F. Incidence of mammary tumors in the canine population living in the Veneto region (Northeastern Italy): Risk factors and similarities to human breast cancer. Prev Vet

Med [Internet]. 2016 Apr [cited 2022 Jan 1];126:183–9. Available from: https://linkinghub.elsevier.com/retrieve/pii/S0167587716300721

41. Salas Y, Márquez A, Diaz D, Romero L. Epidemiological Study of Mammary Tumors in Female Dogs Diagnosed during the Period 2002-2012: A Growing Animal Health Problem. Seagroves T, editor. PLoS One [Internet]. 2015 May 18 [cited 2022 Jan 1];10(5):e0127381. Available from: https://dx.plos.org/10.1371/journal.pone.0127381

42. Klopfleisch R, von Euler H, Sarli G, Pinho SS, Gärtner F, Gruber AD. Molecular Carcinogenesis of Canine Mammary Tumors. Vet Pathol [Internet]. 2011 Jan 13 [cited 2022 Jan 1];48(1):98–116. Available from: http://journals.sagepub.com/doi/10.1177/0300985810390826

43. Litterine-Kaufman J, Casale SA, Mouser PJ. Prevalence of malignancy in masses from the mammary gland region of dogs with single or multiple masses. J Am Vet Med Assoc [Internet]. 2019 Oct 1 [cited 2022 Jan 1];255(7):817–20. Available from: https://avmajournals.avma.org/doi/10.2460/javma.255.7.817

44. Sorenmo KU, Durham AC, Radaelli E, Kristiansen V, Peña L, Goldschmidt MH, et al. The estrogen effect; clinical and histopathological evidence of dichotomous influences in dogs with spontaneous mammary carcinomas. Thamm DH, editor. PLoS One [Internet]. 2019 Oct 25 [cited 2022 Jan 1];14(10):e0224504. Available from: https://dx.plos.org/10.1371/journal.pone.0224504

45. Abdelmegeed S, Mohammed S. Canine mammary tumors as a model for human disease (Review). Oncol Lett [Internet]. 2018 Apr 2 [cited 2022 Jan 1]; Available from: http://www.spandidos-publications.com/10.3892/ol.2018.8411

46. Calaf GM, Echiburú C. Synergistic effect of malathion and estrogen on mammary gland carcinogenesis. Oncol Rep [Internet]. 2012 Aug [cited 2022 Jan 1];28(2):640–6. Available from: https://www.spandidos-publications.com/10.3892/or.2012.1817

47. Torres C, Antileo E, Epuñán MJ, Pino AM, Valladares LE, Sierralta WD. A cyclic peptide derived from alpha-fetoprotein inhibits the proliferative effects of the epidermal growth factor and estradiol in MCF7 cells. Oncol Rep [Internet]. 2008 Jun [cited 2022 Jan 1];19(6):1597–603. Available from:

http://www.ncbi.nlm.nih.gov/pubmed/18497971

48. De Andres PJ. Comparative Aspects Between Human and Canine Mammary Cancer with Special Reference to Inflammatory Mammary Cancer: Histological Grade of Malignancy, Endocrine Mechanisms and Interleukins. Tesis Doctoral. Universidad Complutense, Madrid, Spain.; 2016.

49. Yager JD, Davidson NE. Estrogen Carcinogenesis in Breast Cancer. N Engl J Med [Internet]. 2006 Jan 19 [cited 2022 Jan 1];354(3):270–82. Available from: http://www.nejm.org/doi/abs/10.1056/NEJMra050776

50. Kobiela J, Stefaniak T, Krajewski J, Kalinska-Blach B, Zuawa-Janicka D, Lachinski A, et al. Dynamics of Oxidative Damage at Early Stages of Estrogen-dependant Carcinogenesis. Adv Exp Med Biol [Internet]. 2008 [cited 2022 Jan 1];617:609–15. Available from: http://link.springer.com/10.1007/978-0-387-69080-3_63

51. Queiroga F, Pérez-Alenza D, González-Gil A, Silván G, Peña L, Illera J. Serum and Tissue Steroid Hormone Levels in Canine Mammary Tumours: Clinical and Prognostic Implications. Reprod Domest Anim [Internet]. 2015 Oct [cited 2022 Jan 1];50(5):858–65. Available from: https://onlinelibrary.wiley.com/doi/10.1111/rda.12597

52. Smith C. Alteraciones ováricas de la perra y la gata. In: Root M, editor. Manual de reproducción del perro y del gato. Barcelon - España: Multimédica Ediciones Veterinarias.; 2005. p. 280.

53. Trigo F. Patología sistémica veterinaria. Edicion Q, editor. Mexico D.F.: Mc Graw Hill; 2011. 380 p.

54. Howe L. Enfermedades del ovario. In: Morgan R, Bright R, Swartout M, editors. Clínica de pequeños animales. Cuarta edi. Madrid - España: Elsevier; 2004. p. 1355.

55. Root M. Reproducción clínica de caninos y felinos. Respuestas basadas en evidencia. Buenos Aires, Argentina: Intermédica; 2012. 228 p.

56. Ortega DC. Ovarios poliquisticos y su relación con el desarrollo de piometra en hembras caninas diagnosticadas en la clinica de animales de compañía y clínica de pequeños animales. Tesis de pregado. Universidad Cooperativa de Colombia; 2014.

57. Gonzales G. Temas de reproducción de caninos y felinos por autores latinoamericanos. In: Ecografìa del aparato reproductor. Buenos Aires, Argentina: Intervet; 2004. p. 248.

58. Nyland T, Mattoon J. Diagnóstico ecográfico en pequeños animales. Segunda ed. Barcelon - España: Multimédica Ediciones Veterinarias.; 2004.

59. Fominaya H. Sistema Genital de la hembra. In: Fominaya García H., editor. Atlas de ecografía clínica abdominal en pequeños animales. Buenos Aires, Argentina: Intermédica; 2010. p. 97–127.

60. Robles NA. Estandarización de la medición de progesterona sérica en la perra mediante ensayo inmunoabsorbente ligado a enzima (ELISA). Tesis pregrado. Universidad Viña del Mar; 2012.

61. Hernández R, Fernández C, Baptista M. Metodología de la investigación. 6ta edició. Mexico D.F.: McGraw-Hill.; 2014.

62. Frank L., Rohrbach B., Bailey E., West J., Oliver J. Steroid hormone concentration profiles in healthy intact and neutered dogs before and after cosyntropin administration. Domest Anim Endocrinol [Internet]. 2003 Jan [cited 2022 Jan 1];24(1):43–57. Available from: https://linkinghub.elsevier.com/retrieve/pii/S0739724002002047

63. Castro L, Hagnauer I, Alfaro A, Suárezl M. Quistes ováricos en perras: condición multifactorial y de difícil tratamiento. Ciencias Vet [Internet]. 2018 Dec 31;36(3):10. Available from: https://www.revistas.una.ac.cr/index.php/veterinaria/article/view/11742

64. Fontbonne A. Clinical approach to conditions of the nonpregnant and neutered bitch. In: England G, Von Heimendahl A, editors. Manual of Canine and Feline Reproduction and Neonatology. Segunda Ed. BSAVA; 2011.

65. Santibañez G. Estudio anátomo e histopatológico en ovarios, útero y vagina de perras de la ciudad de Valdivia [Internet]. Tesis de pregado. Universidad Austral de Chile; 2004 [cited 2021 Aug 8]. Available from: http://cybertesis.uach.cl/

CAPITULO VII

ANEXOS

Anexo 1. Acta de sustentación de Tesis

UNIVERSIDAD NACIONAL PEDRO RUIZ GALLO
FACULTAD MEDICINA VETERINARIA
UNIDAD DE INVESTIGACION

ACTA DE SUSTENTACION DE TESIS ONLINE N° 012-2022-VIRTUAL/UI/FMV

Siendo las once horas y cinco minutos, del día trece de julio de 2022, en ambiente virtual con el uso de la herramienta "Google meet" para video conferencia, desde el domicilio de cada uno de los integrantes de Jurado, y en cumplimiento al Reglamento de sustentación de tesis ONLINE, aprobado mediante Resolución N° 038-2020-VIRTUAL-ILLC/FMV y Ratificada con Resolución N° 017-2020-VIRTUAL-CF-ILLC/FMV.

Mediante Resolución N° 058-2021-VIRTUAL-ILLC/FMV de fecha 13 de abril del 2021, se nombra el Jurado con la finalidad de evaluar el Proyecto de Tesis: "QUISTES FOLICULARES Y NIVELES DE 17- β ESTRADIOL EN HEMBRAS CANINAS ADULTAS DIAGNOSTICADAS POR ECOGRAFÍA, CHICLAYO 2021", presentado por las Bachilleres PRISCILLA MARITA MURO RIVERA y BELÉN MARIEL SILVA SUCCE, conformado por los siguientes profesionales: MSc. Segundo Lorenzo Montenegro Vidarte (Presidente), MSc. Víctor Raúl Ravillet Suárez (Secretario), MSc. José Carlos Leiva Piedra (Vocal) y MSc. Edgar Vásquez Sánchez (Asesor).

A través de la Resolución N° 106-2021-VIRTUAL-ILLC/FMV del 27 de julio de 2021, se modifica y aprueba el título del Proyecto, el mismo que queda redactado de la siguiente manera: "QUISTES FOLICULARES DIAGNOSTICADOS POR ECOGRAFÍA Y NIVELES DE 17-β ESTRADIOL EN HEMBRAS CANINAS ADULTAS, CHICLAYO 2021".

De acuerdo a la Resolución N° 079-2022-VIRTUAL-ILLC/FMV de fecha 6 de julio del 2022, se autoriza la sustentación de la tesis antes mencionada a cargo de las Bachilleres PRISCILLA MARITA MURO RIVERA y BELÉN MARIEL SILVA SUCCE.

Finalizada la sustentación, los miembros del jurado procedieron a formular las preguntas correspondientes y luego de las aclaraciones respectivas han deliberado y acordado aprobar el trabajo de tesis con el calificativo de MUY BUENO.

Siendo las doce horas y veinte minutos del mismo día, y no existiendo otro punto a tratar, se procedió a levantar el acto de sustentación en señal de conformidad; por tanto, las Bachilleres PRISCILLA MARITA MURO RIVERA y BELÉN MARIEL SILVA SUCCE, están apta para obtener el Título Profesional de Médica Veterinaria.

MSc. Segundo Lorenzo Montenegro Vidarte
Presidente

MSc. Víctor Raúl Ravillet Suárez
Secretario

MSc. José Carlos Leiva Piedra
Vocal

MSc, Edgar Vásquez Sánchez
Asesor

Anexo 2. Constancia de Aprobación de Originalidad

CONSTANCIA DE APROBACIÓN DE ORIGINALIDAD DE TESIS

YO, **MSc Edgar Vásquez Sánchez,** Asesor de tesis/ Revisor del trabajo de investigación, del (las) estudiante(s):

Priscilla Marita Muro Rivera y Belen Mariel Silva Succe.

Titulada: **Quistes foliculares diagnosticados por ecografía y niveles de 17 β estradiol en hembras caninas adultas, Chiclayo 2021**; luego de la revisión exhaustiva del documento constato que la misma tiene un índice de similitud de 11 % verificable en el reporte de similitud del programa Turnitin.

El suscrito analizo dicho reporte y concluyó que cada una de las coincidencias detectadas no constituyen plagio. A mi leal saber y entender la tesis cumple con todas las normas para el uso de citas y referencias establecidas por la Universidad Nacional Pedro Ruiz Gallo.

Lambayeque, 22 de Agosto del 2022

.....

MSc Edgar Vásquez Sánchez
Asesor de tesis

Anexo 3. Reporte Turnitin

QUISTES FOLICULARES DIAGNOSTICADOS POR ECOGRAFÍA Y NIVELES DE 17- β ESTRADIOL EN HEMBRAS CANINAS ADULTAS, CHICLAYO 2021

por Priscilla Marita Muro Rivera, Belen Mariel Silva Succe

Fecha de entrega: 03-jul-2022 10:00p.m. (UTC-0500)
Identificador de la entrega: 1866339757
Nombre del archivo: TESIS_INFORME_FINAL_18_JUNIO_DE_2022_siin_bibliografia.docx (3.88M)
Total de palabras: 8959
Total de caracteres: 48916

QUISTES FOLICULARES Y NIVELES DE 17- B ESTRADIOL EN HEMBRAS CANINAS ADULTAS DIAGNOSTICADAS POR ECOGRAFÍA, CHICLAYO 2021.

INFORME DE ORIGINALIDAD

11%	10%	1%	3%
INDICE DE SIMILITUD	FUENTES DE INTERNET	PUBLICACIONES	TRABAJOS DEL ESTUDIANTE

FUENTES PRIMARIAS

1	bibliotecadigital.fvet.edu.uy Fuente de Internet	3%
2	Submitted to Universidad Nacional Pedro Ruiz Gallo Trabajo del estudiante	1%
3	aprenderly.com Fuente de Internet	1%
4	hdl.handle.net Fuente de Internet	1%
5	repositorio.unprg.edu.pe:8080 Fuente de Internet	1%
6	repositorio2.udelas.ac.pa Fuente de Internet	<1%
7	repositorio.unap.edu.pe Fuente de Internet	<1%
8	pesquisa.bvsalud.org Fuente de Internet	<1%

UNIVERSIDAD NACIONAL PEDRO RUIZ GALLO

FACULTAD DE MEDICINA VETERINARIA

QUISTES FOLICULARES DIAGNOSTICADOS POR ECOGRAFÍA Y NIVELES DE 17- β ESTRADIOL EN HEMBRAS CANINAS ADULTAS, CHICLAYO 2021.

TESIS

Para optar el Título Profesional de:
Médico Veterinario

Presentado por los Bachilleres:
Belen Mariel Silva Succe

Priscilla Marita Muro Rivera

MV.MSC. Edgar Vásquez Sánchez
ASESOR

M.V. Gianfranco Chiroque Bravo
Co-Asesor

Lambayeque – Perú
2022

Anexo 4. Recibo digital de Turnitin

turnitin

Recibo digital

Este recibo confirma quesu trabajo ha sido recibido por Turnitin. A continuación podrá ver la información del recibo con respecto a su entrega.

La primera página de tus entregas se muestra abajo.

Autor de la entrega:	Priscilla Marita Muro Rivera, Belen Mariel Silva Succe
Título del ejercicio:	INFORMES DE TESIS
Título de la entrega:	QUISTES FOLICULARES DIAGNOSTICADOS POR ECOGRAFÍA Y ...
Nombre del archivo:	TESIS_INFORME_FINAL_18_JUNIO_DE_2022_siin_bibliografia.d...
Tamaño del archivo:	3.88M
Total páginas:	54
Total de palabras:	8,959
Total de caracteres:	48,916
Fecha de entrega:	03-jul.-2022 10:00p. m. (UTC-0500)
Identificador de la entre...	1866339757



UNIVERSIDAD NACIONAL PEDRO RUIZ GALLO

FACULTAD DE MEDICINA VETERINARIA

QUISTES FOLICULARES DIAGNOSTICADOS POR ECOGRAFÍA Y NIVELES DE 17- β ESTRADIOL EN HEMBRAS CANINAS ADULTAS, CHICLAYO 2021.

TESIS

Para optar el Título Profesional de:
Médico Veterinario

Presentado por los Bachilleres:
Belen Mariel Silva Succe

Priscilla Marita Muro Rivera

MV.MSC. Edgar Vásquez Sánchez
ASESOR

M.V. Gianfranco Chinaque Bravo
Co-Asesor

Lambayeque – Perú
2022

Derechos de autor 2022 Turnitin. Todos los derechos reservados.

Anexo 5. Preparación del ecógrafo para ser empleado en una paciente (hembra canina)

Anexo 6. Ecógrafo EDAN, model DUS 60 VET

Anexo 7. Materiales para extracción de sangre

Anexo 8. Extracción de suero

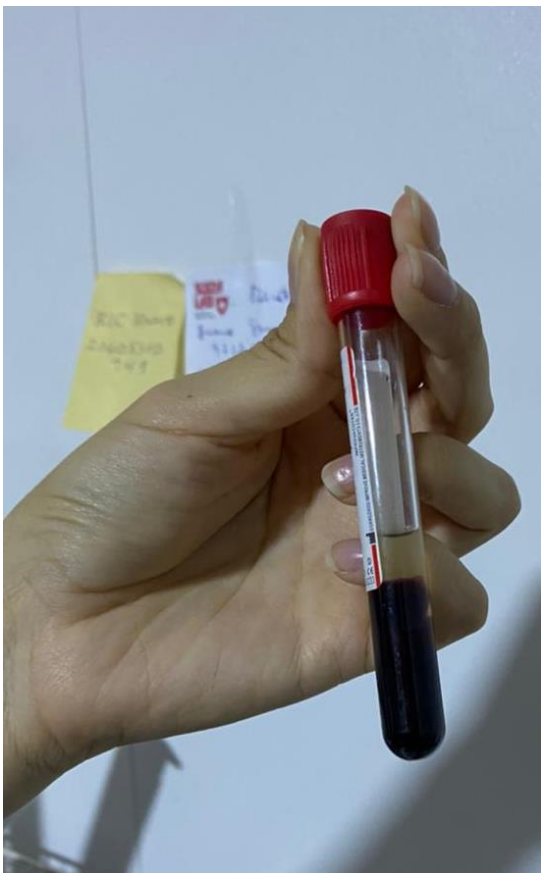

Anexo 9. Extracción de suero

Anexo 10. Colocación del suero en viales



Anexo 11. Equipo de ELISA: Micropla reader MB.580

Anexo 12. Kit de ELISA:

Anexo 13. Manipulación del equipo de ELISA para el procesamiento de 17 B estradiol